HOKKAIDO UNIVERSITY

Title	ビスホスホネート長期服用患者に対し薬物性歯肉増殖症の手術的対応を行った１例
Author(s)	三浦, 和仁; 松下, 貴恵; 新井, 絵理 他
Citation	北海道歯学雑誌, 39(2), 131-136
Issue Date	2019-03
Doc URL	https://hdl.handle.net/2115/73662
Type	journal article
File Information	39_02_06 Miura.pdf

Hokkaido University Collection of Scholarly and Academic Papers : HUSCAP

症例報告

ビスホスホネート長期服用患者に対し薬物性歯肉増殖症の手術的対応を行った１例

三浦　和仁[1)]　松下　貴恵[1)]　新井　絵理[1)]　松下　和裕[2)]
鄭　漢忠[2)]　山崎　裕[1)]

抄　録：今回，薬物性歯肉増殖症により総義歯が使用不可能となったビスホスホネート長期服用歴を持つ認知症患者に対し，手術的対応後に義歯新製を行い，QOLの改善をはかった１例を経験したので報告する．

患者は85歳女性で，アムロジピンおよびアレンドロン酸の長期服用歴があり，初診の４年前に上顎両側歯槽部に歯肉の腫脹を自覚したが，痛みはなく義歯も使用可能であった．その後は訪問歯科診療を定期受診していたが，初診の２か月前より上顎歯槽部の歯肉腫脹が増大し，義歯装着が困難となり，歯肉腫脹の原因精査依頼で，当科を紹介受診した．初診時，上顎両側歯槽部に表面粘膜正常，結節状で弾性軟の歯肉腫脹を認めた．画像所見では，３歯の残根を認めたが，顎骨に病的所見や，アレンドロン酸による顎骨壊死の症状はなく，残根が原因の歯性炎症と判断した．また，血液検査と病理検査で腫瘍性病変は否定され，薬物性歯肉増殖症と診断した．

当院口腔顎顔面外科と連携し，全身麻酔下で残根抜歯，歯肉切除術を施行した．アレンドロン酸は12年間内服していたが，大腿骨骨折の既往があり，休薬による骨折リスクの増大を考慮して，継続下に手術を施行した．また，手術時に歯肉増殖部の切除は骨膜上切開を行い，抜歯窩は上皮で被覆することで骨露出を予防した．術後の治癒は良好であった．その後は，訪問歯科医師と連携し，上下顎義歯の新製を依頼した．患者は新義歯を問題なく使用できており，経過は良好である．

キーワード：薬物性歯肉増殖症，ビスホスホネート製剤，認知症，訪問歯科医師との連携

緒　　言

超高齢社会では介護老人保健施設，特別養護老人ホームなどの施設に入所している高齢者が骨粗鬆症や高血圧症に対し，長期にビスホスホネート（BP）製剤やCa拮抗薬を服用することでARONJ（Anti-resorptive agents-related Osteonecrosis of the Jaw）や歯肉増殖症の問題が生じる場合が出てきている．しかし，訪問歯科では通常行われる診療と比較して様々な制約があり，対応に限界があるため，患者情報の共有など，訪問歯科医師を介して施設と病院間の連携を図ることが重要となってくる．

今回，我々は訪問歯科医師よりアムロジピンおよびBP長期服用歴を持つ要介護３の認知症患者の紹介を受けた．患者は薬物性歯肉増殖症のため，総義歯が使用不可能となり食形態の変更を余儀なくされ，QOLが低下していた．そこで，初診時より当院口腔顎顔面外科と連携し，全身麻酔下にて残根抜歯と歯肉切除術を施行した．その後紹介元の訪問歯科と連携し，義歯新製を行い，良好な経過を得た１例を経験したので報告する．

症　　例

患　者：85歳女性
初診日：X年12月
主　訴：上顎のできもの．
既往歴：高血圧症（X-8年よりアムロジピン服用．血圧は100-120/50-70 mmHgでコントロール良好．），脳血管障害（X-7年ラクナ梗塞発症，以後アセチルサリチル酸とクロピドグレルを服用．X-6年に心原性脳塞栓症を発症し，ワルファリンを追加で内服開始．その後，クロピドグレルのみ中止．初診時のPT-INRは1.63．），骨粗鬆症（X-12年左大腿骨

[1)]〒060−8586 札幌市北区北13条西７丁目
北海道大学大学院歯学研究院　口腔健康科学分野　高齢者歯科学教室（主任：山崎　裕 教授）
[2)]〒060−8586 札幌市北区北13条西７丁目
北海道大学大学院歯学研究院　口腔病態学分野　口腔顎顔面外科学教室（主任：鄭　漢忠 教授）

骨折加療時に上記診断下にアレンドロン酸服用開始し，現在まで12年間継続.），認知症（X-5年物忘れ，幻覚などにより上記診断下にドネペジル服用開始し，その後リバスチグミンに変更.）

家族歴：特記事項なし

現病歴：X-8年に上下顎総義歯を装着した．X-4年に上顎両側歯槽部に歯肉の腫脹を自覚したが，痛みなどの不快症状はなく義歯も使用可能であったため，歯科受診せずに放置していた．X-2年に特別養護老人ホームに入所し，その後は定期的に訪問歯科での義歯調整を受け，日常生活での使用は問題がなかった．X年10月より上顎歯槽部の歯肉腫脹が増大し，その一部の上顎左側犬歯相当部歯肉からは排膿が認められ，痛みにより義歯装着が困難となった．抗菌薬の内服で症状は軽快したが，歯肉腫脹の原因精査のため，X年12月当科を紹介受診した．

現　症：

全身所見：身長155.0 cm，体重43.7 kg.

ＡＤＬ：移動は車椅子が主で，独歩不可．食事は刻み食を自力摂取可能．排泄は介助ありだが失禁が多い．入浴は介助あり．

口腔内所見：上顎両側歯槽部に結節状で弾性軟の歯肉腫脹を認め，表面粘膜は大部分が平滑で一部乳頭状であった．義歯床下の上顎左側犬歯根尖相当部から排膿を認めた．上顎左側第二小臼歯に残根を認めたが周囲組織に炎症は認めなかった．

画像所見：パノラマX線写真，頭頚部CTにて上顎右側第一小臼歯，上顎左側犬歯，上顎左側第二小臼歯の３歯の残根を認めた．全顎的に骨に炎症所見はなく，歯肉腫脹部の骨に肥厚や粗造な部分は認めなかった．

臨床診断：薬物性歯肉増殖症の疑い

処置及び経過：初診時より腫瘍性疾患も疑い口腔顎顔面外科と連携し，今後の治療計画を立てた．まず，歯肉腫脹が腫瘍性疾患でないことを確認するために血液検査と生検を施行した．血液検査の結果，白血球数や分画，sIL-2レセプターを含め，異常値を示すものはなかった．上顎左側犬歯相当部歯肉からの生検では粘膜上皮下に成熟した線維組織がみられ，診断は線維性過形成であった．著しい歯肉増殖により義歯の装着が困難であったこと，認知症の程度は軽度で認知機能低下でも意思疎通がはかれること，また患者の家族の協力が十分得られる状況であったことから手術適応と判断した．術前にワルファリンは休薬しない方針であったが，かかりつけ医に対診を行ったところ，初診時から心房細動を認めていないため休薬は可能との返信があり，術中の止血困難のリスク回避のため休薬とした．具体的には手術４日前から休薬し，手術３日後より再開した．また，アレンドロン酸は12年間内服していたが，大腿骨骨折の既往があり，休薬による骨折リスクの増大を考慮して，継続下に手術を行うこととした．X+１年１月に入院全身麻酔下に残根３本の抜歯と上顎の歯肉切除術を施行した．画像所見より，骨に炎症がないことは明らかであったため，骨膜上切開を行い，骨の露出を避けた．また，抜歯窩は減張切開を行わなくても閉鎖創とすることが可能であった．術後１か月で創部の治癒が認められたため，紹介元の訪問歯科に依頼し，上下顎全部床義歯の製作を開始した．現在患者は義歯を不快症状なく使用できており，創部についても異常なく，経過良好とのことであった．食事形態もほぼ常食に近い形態を摂取することが可能となり，患者の希望であった義歯を使用して食事をすることが可能となった．また，訪問歯科医師による定期的な義歯調整および専門的な口腔ケアにより，器質的，機能的にも口腔の状態は維持されている．

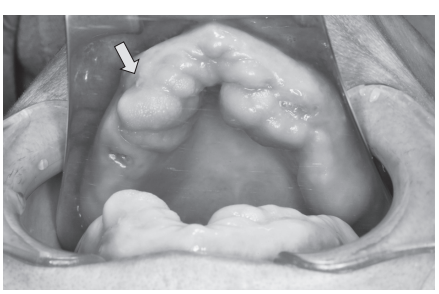

図１　初診時口腔内写真（ミラー像）
上顎両側歯槽部に結節状で弾性軟の歯肉腫脹を認めた．表面粘膜は大部分が平滑で，一部乳頭状であった．また，左側上顎犬歯部の内歯瘻（矢印）から排膿を認めた．

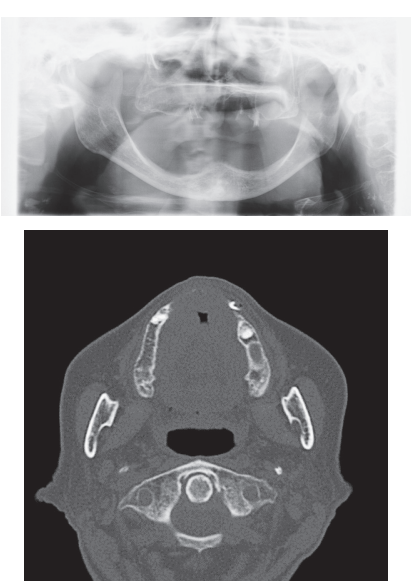

図２　パノラマX線写真および頭頚部CT画像
上顎右側第一小臼歯，上顎左側犬歯，上顎左側第二小臼歯の３歯の残根を認めた．全顎的に骨に炎症所見は認めなかった．

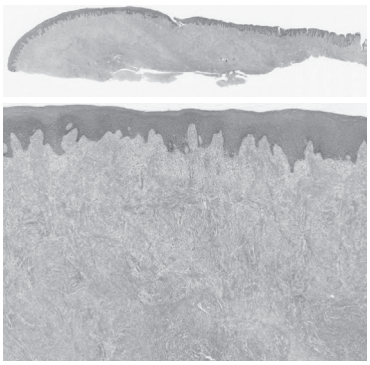

図３　病理組織像（HE染色）
粘膜上皮下に成熟した線維組織がみられ，腫瘤の主体をなしている．線維性過形成の所見である．

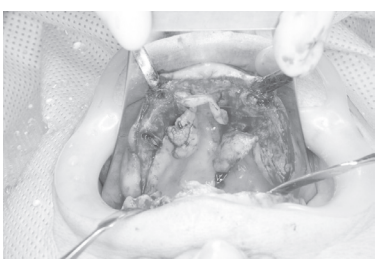

図４　術中写真
骨膜上切開を行い，肥厚した結合組織の切除および上顎右側第一小臼歯，上顎左側犬歯，上顎左側第二小臼歯残根の抜歯を行った．

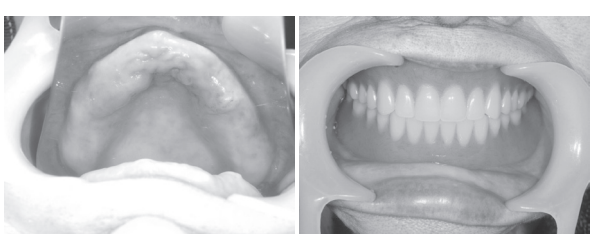

図５　口腔内写真（治療終了時）
創部の上皮化は良好であった．訪問歯科医師と連携し，上下顎の新義歯を製作した．

考　　察

カルシウム拮抗薬による歯肉増殖症の原因は明らかにされていないが，薬物による線維芽細胞増殖促進作用，コラーゲン分解促進作用，薬物に対する反応性の遺伝的な差などが考えられている[1, 2]．Onoら[3]はカルシウム拮抗薬（15種類）を３か月以上服用している患者1467名を対象に歯肉増殖症の発生頻度を調査した．歯肉増殖症は６種類のカルシウム拮抗薬で認められ，最も高い発生頻度はニフェジピンの7.6 %であり，アムロジピンは1.1 %であった．また，Onoら[4]はアムロジピンを３か月以上服用している患者301名を対象にして調査を行ったところ，歯肉増殖症の発生頻度は1.3 %であり，ほぼ同様の結果であった．薬物性歯肉増殖症の原因はまだ不明であるが，プラークは発症及び進行に関して重要な因子であると考えられている[2, 5]．そのため，まず歯周基本治療によりプラークなどの炎症性因子を除去することから治療が開始される．プラークコントロールをベースにした歯周基本治療のみで改善が見られた報告[6]もあるが，本症例では上顎右側第一小臼歯と上顎左側犬歯の残根が粘膜下に埋伏した無歯顎の状態であったため，歯周基本治療を行うことは不可能であった．また，疼痛や排膿は抗菌薬の内服で改善したが，再燃する可能性が十分にあり，依然として義歯装着は不可能な状態であったため，義歯を再び使用できる状態にするためには手術対応が必要と考えた．

なお，薬物の中止により治癒を認めた症例[7]は，Onoらの報告[3]で薬物性歯肉増殖症の発生頻度が高かったニフェジピンであり，それに比べ発症頻度が低かったアムロジピンでは認めなかった．また，アムロジピンから他剤への変更後に著明な歯肉増殖を呈した報告[8]もあり，薬物の中止や変更の効果については不明である．本症例では対診の結果，薬物の中止または変更に関して明確な返答が得られなかったことからアムロジピンの中止または変更は行わなかった．

手術対応にあたり，12年間にわたるBP製剤のアレンドロン酸の服用歴があることからARONJのリスクが考えられた．顎骨壊死国際タスクフォースの見解[9]によれば，経口，静注を問わず窒素含有BP治療中の骨粗鬆症患者におけるONJ（Osteonecrosis of the Jaw）発生率は0.001～0.01 %であり，一般人口集団におけるONJ発生頻度0.001 %とほぼ同等か，ごくわずかに高いと推定されている．本邦では日本口腔外科学会が2006～2008年[10]および，2011～2013年[11]に全国調査を行い，それぞれ263例，4797例のBRONJ発症が報告されているが，顎骨壊死検討委員会ポジションペーパー2016（PP2016）[12]ではBPの投与症例総数が不明であることから具体的な発生率は述べられていない．また，骨に長期間残留するBPの薬物動態から考慮すると短期間のBP休薬がARONJ発生予防に効果的かは不明であり[13-15]，BPの休薬により骨粗鬆症患者の骨密度低下および骨折の発生が増加するので，発生頻度の少ないARONJ発生のリスクよりも骨折予防を優先すべきとされる．そのため，PP2016では休薬を積極的に支持していない．一方で米国口腔顎顔面学会（AAOMS）は骨吸収抑制薬投与を４年以上受けている場合は，骨折リスクを含めた全身状態が許容すれば２か月前後の骨吸収抑制薬の休薬について主治医と協議，検討することを提唱している[16]．本症例では大腿骨骨折の既往があり，休薬による骨折リスクの増大を考慮してBP休薬は行わない方針とした．また，本邦における抜歯後の治癒経過に関する研究では[17-19]，抜歯創の治癒遅延に関連する因子としてステロイド製剤の使用が挙げられているが，本症例では使用されていなかった．

本症例ではパノラマX線写真，頭頚部CTで骨に炎症所見が見られなかったことからアムロジピン服用に上顎右側第一小臼歯，上顎左側犬歯，上顎左側第二小臼歯残根が原因の炎症が合併し，歯肉増殖が生じたと判断した．ゆえに骨膜上切開を行い，肥厚した結合組織を切除し，抜歯窩は粘膜上皮で被覆し，閉鎖創とすることで術中及び術後の骨の露出を最小限に抑えるよう工夫した．本症例と同様に骨膜上切開を行った症例は文献を渉猟した限りでは認めなかったが，骨の感染防止という観点からこのことが術後の良好な創部経過に繋がったと考える．

また，菊谷ら[20]は，要介護高齢者の80 %は何らかの口腔内の問題を抱え，歯科医療の関与が必要であるとされており，定期的に歯科を受診している者は15 %に過ぎず，75 %の者は１年以上歯科受診をしていないことを報告した．鈴木ら[21]の報告でも，要介護度が上がるにつれて要抜去歯の割合が有意に上昇することが明らかになり，要介護状態にある人の89.4 %に歯科治療もしくは専門的口腔ケアは必要であるという結果が示されている．訪問歯科診療は通常の歯科診療室で行われる診療と比較して，診療行為自体が不自由であり，その範囲も限定されてしまうなどの欠点がある．しかし，本症例のように定期的に患者を診察している訪問歯科医師と連携をすることで，施設と病院間で患者の全身および口腔内の状態などの情報を共有することに繋がり，適切な時期に歯科治療介入が出来，患者のQOL改善につながったと考えられた．本症例から，要介護高齢者の口腔管理の必要性が認識され，各専門分野におけるチームアプローチの重要性が示唆された．

結　　語

薬物性歯肉増殖症により総義歯が使用不可能となったビスホスホネート長期服用歴を持つ要介護３の認知症患者に対し，当院口腔顎顔面外科と連携し，全身麻酔下にて残根抜歯と歯肉切除術を施行した．そして，紹介元の訪問歯科と連携し，義歯新製を行い，良好な経過を得た１例を経験したので報告した．

参 考 文 献

1）伊藤公一：薬物性歯肉増殖症の治療と現状．Oral Therap. Pharmacol 27 : 68-78, 2008.

2）野口和行，中村利明，白方良典：特殊な歯周病の診断と治療．日歯保存誌 57(6) : 477-483, 2014.

3）Ono M, Ohno N, Hasegawa K, Tanaka S, Komiya M, Matsumoto H, Fujii A, Akimoto Y : Incidence of gingival overgrowth caused by calcium blockers. Oral Therap. Pharmacol 27 : 79-85, 2008.

4）Ono M, Tanaka S, Takeuchi R, Matsumoto H, Okada H, Yamamoto H, Makiyama Y, Hirayama T, Sakamaki T, Fujii A, Akimoto Y : Prevalence of Amlodipine-induced Gingival Overgrowth. J Oral-Med Sci 9(2) : 96-100, 2010.

5）Gaur S, Agnihotri R : Is dental plaque the only etiological factor in Amlodipine induced gingival overgrowth? A systematic review of evidence. J Clin Exp Dent 10(6) : e610-e619, 2018.

6）武藤昭紀，窪川恵太，海瀬聖仁，高橋弘太郎，三木　学，阪中孝一郎，大野友三，内田啓一，小松　寿，吉成伸夫：歯周基本治療により改善がみられたカルシウム拮抗剤誘発性歯肉増殖症の２症例．日歯周誌 55(1) : 43-53, 2013.

7）Ramon Y, Behar S, Kishon Y, Engerberg IS : Gingival hyperplasia caused by nifegipine-A preliminary report. Int J Caldiol 5 : 195-204, 1984.

8）谷脇裕人，小林國彦，黒嶋雄志，北村哲也，原田祥二，山崎　裕：原因薬物変更後に全顎的に著明な歯肉腫脹を呈した薬物性歯肉増殖症の１例．北海道歯誌 37 : 162-167, 2017.

9）Khan AA, Morrison A, Hanley DA, Felsenberg D, McCauley LK, O'Ryan F, Reid IR, Ruggiero SL, Taguchi A, Tetradis S, Watts NB, Brandi ML, Peters E, Guise T, Eastell R, Cheung AM, Morin SN, Masri B, Cooper C, Morgan SL, Obermayer-Pietsch B, Langdahl BL, Al Dabagh R, Davison KS, Kendler DL, Sándor GK, Josse RG, Bhandari M, El Rabbany M, Pierroz DD, Sulimani R, Saunders DP, Brown JP, Compston J ; International Task Force on Osteonecrosis of the Jaw : Diagnosis and Management of Osteonecrosis of the Jaw : A Systematic Review and International Consensus. J Bone Miner Res. 30(1) : 3-23, 2015.

10）Masahiro Urade, Noriaki Tanaka, Kiyofumi Furusawa, Jun Shimada, Takanori Shibata, Tadaaki Kirita, Tetsuya Yamamoto, Tetsuro Ikebe, Yoshimasa Kitagawa, Jinichi Fukuta : Nationwide Survey for Bisphosphonate-Related Osteonecrosis of the Jaws in Japan. J Oral and Maxillofac Surg. 69 : e364-e371, 2011.

11）Takahiko Shibahara, Takamichi Morikawa, Kaori Yago, Hiromitsu Kishimoto, Yutaka Imai, Kenichi Kurita : National Survey on Bisphosphonate-Related Osteonecrosis of the Jaws in Japan. J Oral and Maxillofac Surg. 76 : 2105-2112, 2018.

12）米田俊之，荻野　浩，杉本利嗣，太田博明，高橋俊二，宗圓　聰，田口　明，永田俊彦，浦出雅裕，柴原孝彦，豊澤　悟：骨吸収抑制薬関連顎骨壊死の病態と管理：

顎骨壊死検討委員会ポジションペーパー2016 : 2016.
13）Ohga N, Yamazaki Y, Tsuboi K, Kitagawa Y : Healing of osteonecrosis of the jaw (ONJ) after discontinuation of denosumab in a patient with bone metastases of colorectal cancer : A case report and hypothesis. Quintessence Int 46 : 621-626, 2015.
14）Malan J, Ettinger K, Naumann E, Beirne OR : The relationship of denosumab pharmacology and osteonecrosis of the jaws. Oral surg Oral Med Oral Pathol Oral Radiol 114 : 671-676, 2012.
15）Russell RGG, Watts NB, Ebetino FH, Rogers MJ : Mechanisms of action of bisphosphonates : similarities and differences and their potential influence on clinical efficacy. Osteoporos Int 19 : 733-759, 2008.
16）Ruggiero SL, Dodson TB, Fantasia J, Goodday R, Aghaloo T, Mehrotra B, O'Ryan F : American Association of Oral and Maxillofacial Surgeons Position Paper on Medication-Related Osteonecrosis of the Jaw-2014 Update. J Oral and Maxillofac Surg. 72 : 1938-1956, 2014.
17）山崎　裕，佐藤　淳，大賀則孝，宮腰昌明，秦　浩信，浅香卓哉，足利雄一，鄭　漢忠，北川善政：３年以上の経口ビスフォスフォネート製剤服用患者における抜歯後治癒経過に関する後ろ向き調査研究．日口外誌 60 : 514-521, 2014.
18）室井悠里，中嶋正博，正重裕一，濱田裕之，濱田真智，赤峯勇哲，覚道健司：経口ビスフォスフォネート製剤服用患者の抜歯創治癒経過に関する臨床的検討．日口外誌 57 : 452-458, 2011.
19）山崎　裕，佐藤　淳，小野寺麻記子，佐藤健彦，秦　浩信，阿部貴洋，足利雄一，鄭　漢忠，戸塚靖則，北川善政：経口ビスフォスフォネート製剤服用患者の抜歯後治癒経過に関する後ろ向き調査研究．日口外誌 57 : 658-665, 2011.
20）菊谷　武：在宅医療における歯科診療．Geriat. Med 53(2) : 143-147, 2015.
21）鈴木　昭，河野正司，野村修一，伊藤加代子，豊里　晃，田巻元子，八木　稔，葭原明弘，大内章嗣：介護認定申請者における要介護度別歯科疾患の実態および歯科的治療ニーズに関する研究．新潟歯学会雑誌 35(2) : 209-214, 2006.

Hokkaido J. Dent. Sci., 39 : 131−136, 2019.

CASE REPORT

Surgical treatment of drug-induced gingival hyperplasia in a patient on prolonged bisphosphonate therapy

Kazuhito Miura[1)], Takae Matsushita[1)], Eri Arai[1)], Kazuhiro Matsushita[2)], Kanchu Tei[2)] and Yutaka Yamazaki[1)]

ABSTRACT : We report a case of surgical treatment of drug-induced gingival hyperplasia in a patient with dementia on prolonged bisphosphonate therapy.

An 85-year-old woman became aware of gingival swelling in the bilateral maxillary alveolar regions 4 years before visiting our department, but it caused no pain and she could use complete dentures. Since then, she had used home-visit dental care service. Two months before visiting us, it became difficult for her to use complete dentures due to increase in the swelling and she was referred to our department to check the cause of her gingival swelling. The mucosal surface mucosa was normal, but marked nodular and elastic soft gingival swelling was observed in the bilateral maxillary alveolar part at the time of first examination.

Imaging findings revealed three tooth stumps, but no abnormal findings in her maxilla. Therefore, we thought the cause of her gingival swelling was not bisphosphonate related osteonecrosis but inflammation because of teeth stumps. As a malignant lesion was ruled out by a blood test and pathological examination, we made a diagnosis of drug-induced gingival hyperplasia. The three tooth stumps were extracted and she underwent gingivectomy, under general anesthesia. The patient was on alendronate for 12 years, but the operation was performed without cessation because she had a history of fracture of the femur. During surgery, we resected the area of gingival proliferation with periosteal incision and tried to prevent alveolar bone exposure of the tooth extraction cavities by gingival suture.

The healing after surgery was stable, and in collaboration with the home-visit dentist complete dentures were fitted. The patient was able to use her new dentures without any problem and there was no recurrence at more than 6-months after the operation.

Key Words : drug-induced gingival hyperplasia, bisphosphonate, dementia, collaboration with home-visit dentist

[1)]Gerodontology, Department of Oral Health Science, Faculty of Dental Medicine, Hokkaido University (Chief : Prof. Yutaka Yamazaki), Kita 13, Nishi 7, Kita-ku, Sapporo, 060-8586, Japan
[2)]Oral and Maxillofacial Surgery, Department of Oral Pathobiological Science, Faculty of Dental Medicine, Hokkaido University (Chief : Prof. Kanchu Tei), Kita 13, Nishi 7, Kita-ku, Sapporo, 060-8586, Japan